kurzinfosion #13

# Agitierte Bubbles

## sonografische ZVK-Lagekontrolle

**Quellen und weiterführende Literatur**
Duran-Gehring PE et al. The bubble study: ultrasound confirmation of central venous catheter placement. Am J Emerg Med. 2015 Mar;33(3):315-9.
Volpicelli G, et al. Feasibility of a new ultrasound guided procedure to ensure the correct position of the central venous catheter tip. Am J Emerg Med. 2024 Oct;84:39-44.

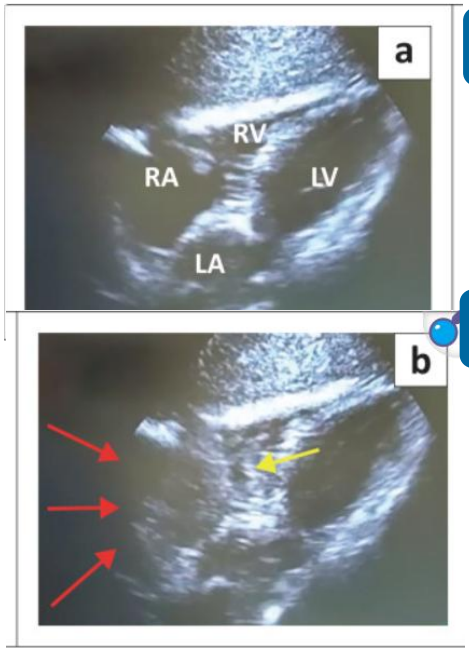


## Warum?

**Bettseitige ZVK-Lagekontrolle**, z.B. mangels eines zeitnahen Röntgenbildes oder fehlender Möglichkeit zur EKG-gesteuerten Anlage (Vorhofflimmern).

## Womit?

**Transthorakale Echokardiografie**
**Darstellung des rechten Vorhofs (RA)**
geeignete Schnitte:
z.B. apikaler oder subcostaler 4-Kammerblick

← **Abb. a und b**
Sekunde 0 und 1 nach Injektion im 4- Kammerblick

## Wie?

- 10ml NaCL 0,9% in einer Spritze mit 1 ml Luft kräftig schütteln.
- Luft aus Spritze entfernen
- Sonographisch rechtes Atrium darstellen
- Rasch nach dem Schütteln die agitierte Flüssigkeit in den distalen Schenkel injizieren

Bei korrekter zentraler ZVK-Lage sollten innerhalb von 1 Sekunde „microbubbles" im rechten Vorhof zu sehen sein

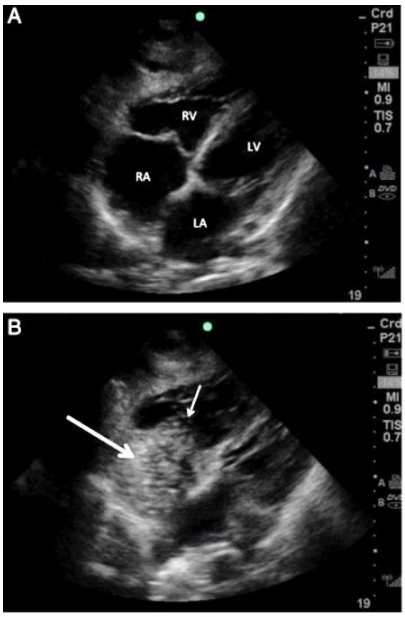


**Abb. A und B →**
Sekunde 0 und 1 nach Injektion im subcostalen Blick, Bubbles im rechten Atrium 1 Sekunde nach Injektion

**CAVE:** KEINE Luft injizieren!

Wir freuen uns auf Ihre Mitarbeit. Senden Sie Anmerkungen und Beitragsideen gern an jan.kahlenbach@srh.de

© 2025 Thiel (Klinik für Anästhesiologie am varisano Klinikum Frankfurt-Höchst), 01.03.2025