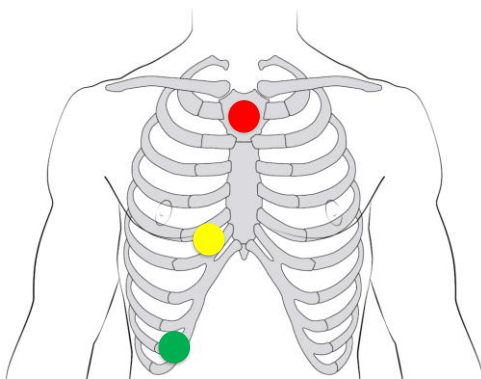


Sondereinsatz - Ableitungen

Quellen und weiterführende Literatur
Striebel, Die Anästhesie, Band 1, 4. Auflage, Thieme Verlag 2019
<https://litfl.com/ecg-lead-positioning/>



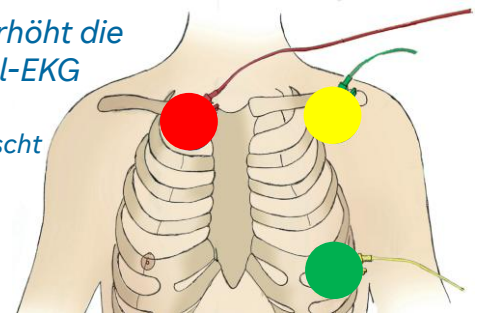
Modifizierte Poor-Man's-V5-Ableitung

- rechter Sternalrand
- linkes Acromioclaviculargelenk
- V5 – Höhe V4 (5. ICR), vordere Axillarlinie

Ableitung II wählen

Ischämiemonitoring: erhöht die Sensitivität eines 3-Pol-EKG von 35% auf 66-75%

(Original: grün/gelb getauscht und Ableitung I)

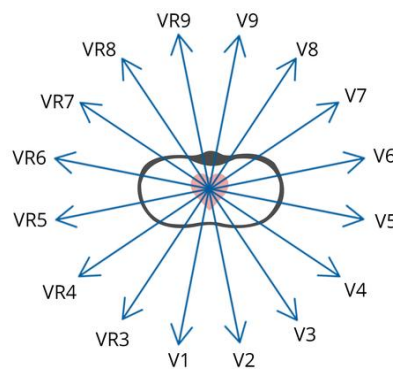
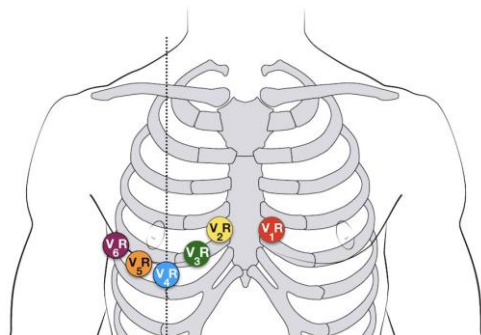


Lewis Ableitung

- Manubrium sterni
- 5. ICR, parasternal rechts
- Rippenb. rechts, mittl. Axillarlinie

Ableitung I (oder II) wählen

Verbesserte Darstellung der Vorhoferregung (z.B. zur Detektion von Vorhofflattern)



Rechtspräcordiale Ableitungen

- V1r V2
- V2r V1
- V3r Mitte zwischen V2r und V4r
- V4r 5. ICR, Medioclaviculärline
- V5r Höhe V4r, vordere Axillarlinie
- V6r Höhe V4r, Mittlere Axillarlinie

Posteriore Ableitungen

- V7 Höhe V6, hintere Axillarlinie
- V8 Höhe V6, Unterrand der Skapula
- V9 Höhe V6, paravertebral links

